

OBSTRUCCIÓN INTESTINAL POR METÁSTASIS EN INTESTINO DELGADO DE CARCINOMA DE CÉLULAS DE MERKEL PRIMARIO DE GLÚTEO: REPORTE DE CASO

Juan Francisco Olivos-Gonzales^{1a}, Elily Apumayta-Requena^{2b}, Andrés Guevara-Jabiles^{3c}, Mercedes Bravo-Taxa^{4d}.

¹Fellow de Cirugía oncológica abdominal. INEN. Lima, Perú.

²Residente de Cirugía Oncológica. INEN. Lima, Perú

³Departamento de Cirugía de Abdomen, INEN. Lima, Perú

⁴Departamento de Patología Oncológica, INEN. Lima, Perú.

^a<https://orcid.org/0000-0002-0559-0295>

^b<https://orcid.org/0000-0002-1828-7009>

^c<https://orcid.org/0000-0001-9427-0068>

^d<https://orcid.org/0000-0002-6965-4841>

RESUMEN.

El carcinoma de células de Merkel es una neoplasia maligna infrecuente descrito por primera vez en 1972, con origen aun no conocido y multifactorial, se presenta con mayor frecuencia en población caucásica, de sexo masculino y en edades avanzadas, asociado generalmente a piel de zonas foto expuestas, sin embargo también se han reportado casos en zonas como tronco y glúteos; hasta una tercera parte de los casos cursará con enfermedad metastásica al debut o en el curso de la enfermedad, incluyendo metástasis en vísceras abdominales. Presentamos el caso de un paciente varón de 53 años con antecedente de Carcinoma de Células de Merkel primario de glúteo derecho, con cirugía de resección local, el cual 18 meses posteriores a la cirugía cursa con cuadro de obstrucción intestinal de asas delgadas, siendo intervenido por emergencia con resección intestinal segmentaria. El estudio de patología con inmunohistoquímica concluyó que se correspondía con metástasis de Carcinoma de Células de Merkel.

Palabras clave: Carcinoma, Células de Merkel, obstrucción intestinal. Neoplasia, metástasis de la neoplasia, Recurrencia de la neoplasia.

INTRODUCCIÓN.

El carcinoma de células de Merkel (CCM) es una neoplasia maligna neuroendocrina infrecuente, descrita inicialmente por Tocker et al en 1972 (1). Se ubica principalmente en zonas foto expuestas por su asociación a la radiación ultravioleta, aunque también está relacionada a estados de inmunosupresión e infección por Poliomavirus.

La infección de células de Merkel por Poliomavirus, se detecta en algunos individuos adultos sanos. Los estudios serológicos indican que la infección se desarrolla durante la niñez, siendo asintomática en la gran mayoría de casos y desarrollando algunos, el carcinoma de células de Merkel asociado a infección por Poliomavirus. Esta asociación se encuentra presente en un 80% de casos encontrado secuencias genómicas de Poliomavirus integradas en el ADN tumoral. (18)

No se conocen lesiones premalignas precursoras y suele presentarse como enfermedad localizada en más de la mitad de los casos, ya que menos del 10% presenta metástasis al momento del diagnóstico (2). Las metástasis principalmente se encuentran en vísceras abdominales, ganglios linfáticos, pulmón, hueso y cerebro (3,4). Para el año 2010 se habían reportado hasta 17 casos de metástasis en vísceras abdominales, siendo el estómago la localización más común (3). La metástasis intestinal es poco común y el cuadro obstructivo es la manifestación principal. Se presenta el caso de un paciente con antecedente de carcinoma de células de Merkel de glúteo derecho, que se atiende por cuadro agudo de obstrucción intestinal que acude al servicio de emergencias oncológicas.

CASO CLÍNICO.

Paciente varón de 53 años con antecedente de Carcinoma de células de Merkel de glúteo derecho operado en otra institución 18 meses previos a la consulta en nuestra sede hospitalaria, catalogado como EC IIA (pT3cN0M0) según la octava edición de la AJCC (American Joint Committee on Cancer) (17). Las características patológicas fueron: tamaño tumoral de 8.5 cm, infiltración linfovascular presente, borde profundo a 0.5 mm del tumor y el resto de bordes negativos.

Acude a emergencia por dolor tipo cólico de un día de evolución en epigastrio acentuado en las últimas 12 horas, asociado a náuseas, vómitos intermitentes, intolerancia a sólidos y líquidos. Al examen físico se palpa una masa en mesogastrio de 5 cm de diámetro, con movimientos de reptación intestinal. En la región glútea derecha se evidencia cicatriz en buen estado sin lesiones. Se realizó una tomografía de abdomen y pelvis en donde se evidencia una lesión tumoral hipodensa en mesenterio, de bordes irregulares, heterogénea, que capta contraste, de 32 x 45 x 53 mm, con aparente infiltración a yeyuno, condicionando dilatación de asas intestinales proximales y cuadro de obstrucción intestinal (Figura 1).

Tuvo cirugía de emergencia y se evidenciaron dos tumoraciones multilobuladas, de aspecto fibroso, dependientes del mesenterio del intestino delgado del segmento yeyunal. Una de 4 x 2 x 2 cm a 1,5 metros del ángulo de Treitz, infiltrando y estenosando asa yeyunal de forma concéntrica y la segunda a 50 cm en sentido cefálico a ésta, de 2 x 2 cm con compromiso parcial de la luz intestinal. (Figura 2). Ambas lesiones condicionando gran dilatación de asas delgadas proximales.

Se decidió realizar una resección segmentaria de intestino delgado y mesenterio para la resección de ambos tumores descritos, con anastomosis primaria latero-lateral isoperistáltica. Paciente con evolución postoperatoria favorable, con indicación de alta al quinto día sin interurrencias. El estudio de patología final determinó que ambas lesiones correspondían a metástasis de carcinoma de células de Merkel (Figura 3), con compromiso de la pared yeyunal de mucosa a serosa, sin invasión linfovascular ni perineural. Ningún ganglio comprometido de los 4 resecados y márgenes libres. Paciente actualmente en seguimiento y sin molestias digestivas.

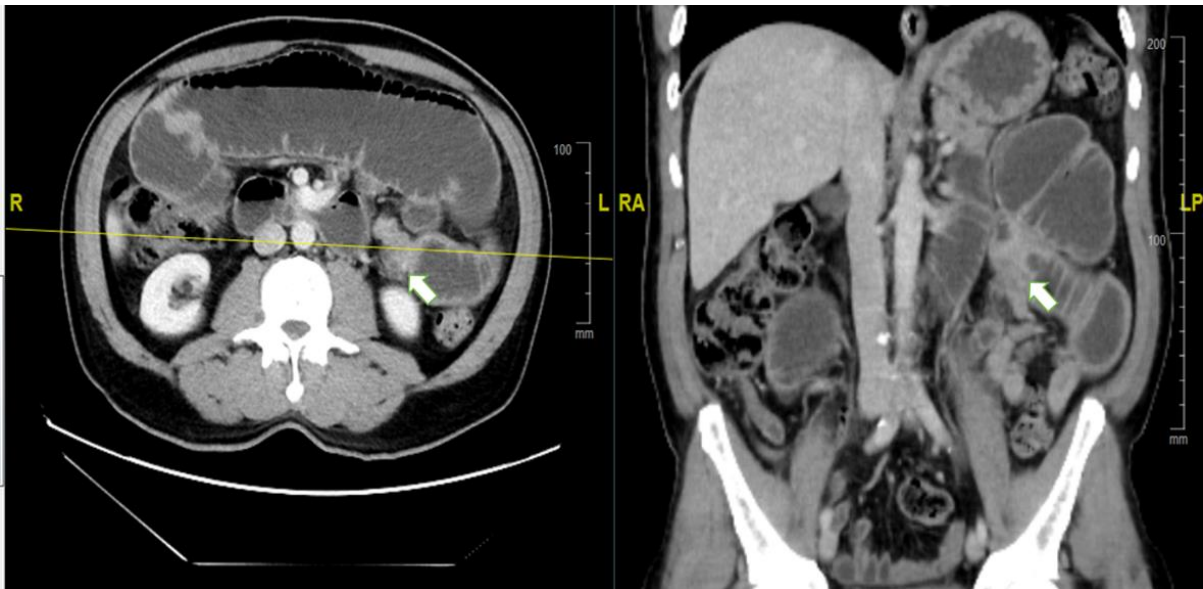


Figura 1. Tomografía abdominal contrastada. A: Corte axial. B: Corte Coronal. La flecha señala el punto de estenosis intestinal de aspecto tumoral, produciendo dilatación retrógrada de las asas intestinales proximales.

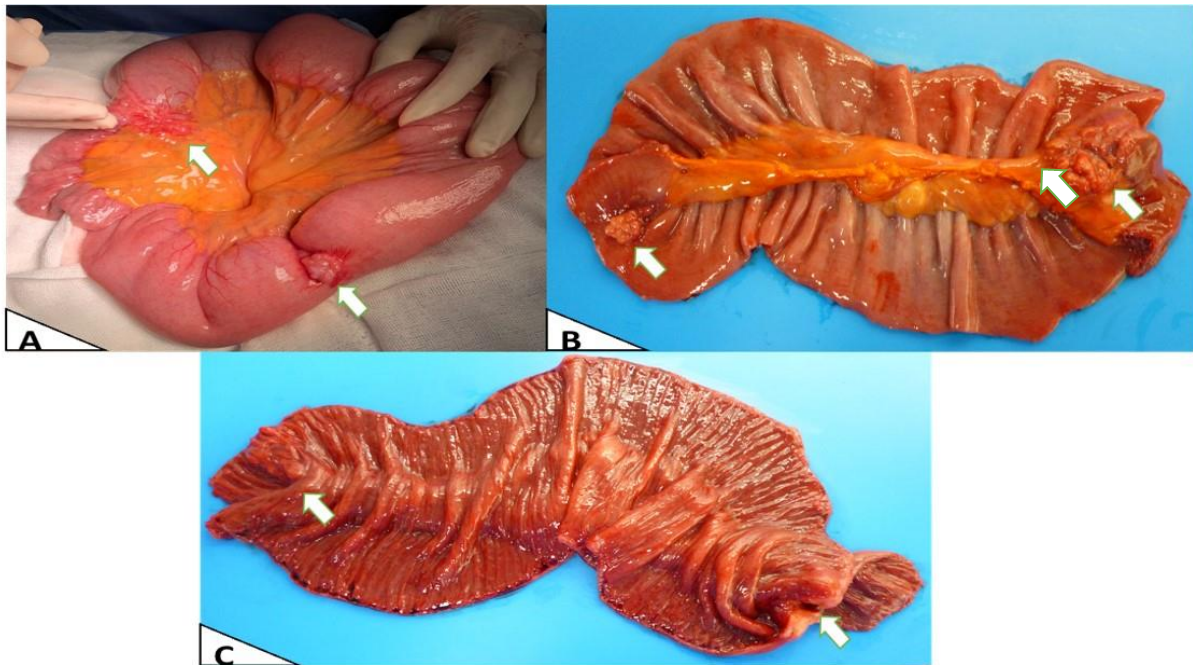


Figura 2. Macroscopía. A: Hallazgo in vivo intraoperatorio, se señala la zona de mayor sitio de obstrucción por estenosis severa. B: Cara externa de pieza quirúrgica abierta y extendida post resección. C: Cara intraluminal de pieza quirúrgica abierta y extendida evidenciando compromiso de la totalidad del grosor de la pared con compromiso de la mucosa intestinal.

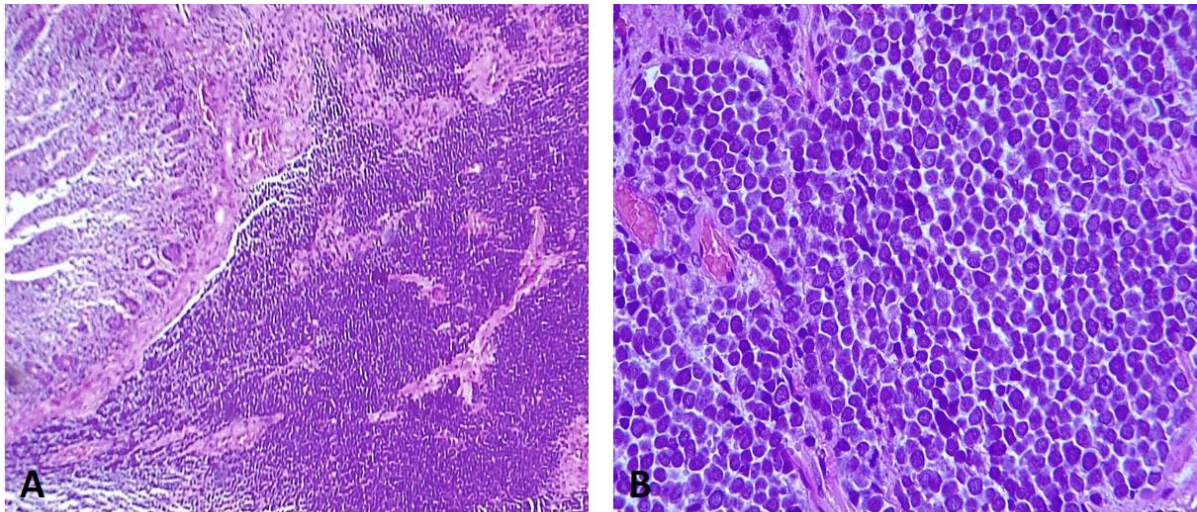


Figura 3: (A) Tumor difusamente infiltrante dentro de la pared de la mucosa yeyunal. (H-E 100X) (B) Las células tumorales tienen uniformemente una forma redonda, pequeña y azul con alta proporción núcleo:citoplasma, núcleos hipercromáticos redondos/ovalados con cromatina finamente dispersa (sal y pimienta), nucléolos indistintos, mitosis y cuerpos apoptóticos conspicuos. (H-E 400X).

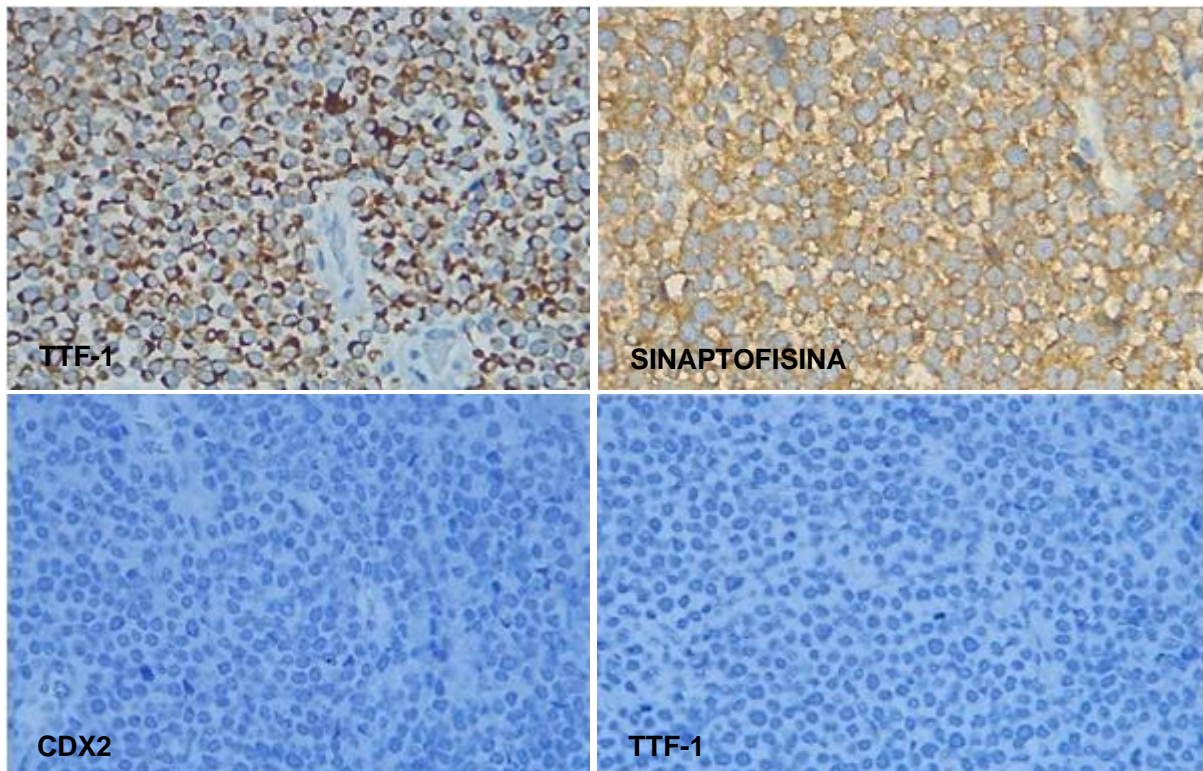


Figura 4: Patrón perinuclear clásico en forma de punteado en la expresión de CK20 y positividad de sinaptofisina citoplasmática difusa en el carcinoma de células de Merkel. Mientras que TTF1 y CDX2 son negativos para células tumorales.

DISCUSIÓN

Esta neoplasia deriva hipotéticamente de las Células de Merkel localizadas en la unión dermo-epidérmica, con función neuro-táctil y de origen epidermal, con características neuroendocrinas (5). Su incidencia varía según la raza, hasta 0,23 casos por cada 100.000 personas en población caucásica, la cual representa 20 veces la incidencia de la población afrocaribeña (6). Predomina en el sexo masculino con una edad media al diagnóstico de 69 años y se reportan tasas de supervivencia global a 1, 2 y 3 años del 88%, 72% y 55 %, respectivamente (7). Frecuentemente se presentan en zonas de piel foto expuestas, con características de nódulos de crecimiento progresivo, firmes y dolorosos; sin embargo, también se ha descrito su presentación en zonas no foto expuestas como tronco y glúteos (8).

Los CCM asociados a Poliomavirus se localizan con mayor frecuencia en zonas no foto expuestas en pacientes más jóvenes (como nuestro caso clínico) y de sexo femenino. Los tumores asociados a poliomavirus presenta el ADN viral integrado al genoma tumoral preservando la expresión de proteínas virales que desencadenarían su potencial. Adicionalmente se han reportado que aquellos pacientes con CCM asociado a Poliomavirus tienen mejor pronóstico frente aquellos negativos a Poliomavirus.(18)

El diagnóstico histológico requiere de marcadores tumorales de inmunohistoquímica dada su naturaleza neuroendocrina. Se ha reportado la Enolasa neuro-específica, cromogranina A, sinaptofisina y las proconvertasas PC1/PC3 y PC2, para conseguir la diferenciación de neoplasias no neuroendocrinas como melanoma maligno, linfomas, leucemias y carcinoma de células pequeñas (14). El Carcinoma de células de Merkel es negativo para marcadores como S100, HMB-45 y determinadas citoqueratinas. Además se ha descrito el marcador CD44 como factor de riesgo para comportamiento metastásico (5,15). La inmunohistoquímica del tumor primario de nuestro paciente fue positiva para CK20, Antígeno epitelial de membrana (EMA) y Sinaptofisina, mientras que la recurrencia intestinal presentó CDX-2 (-), CK20 (+), TTF-1(-). Estos dos últimos marcadores de inmunohistoquímica permiten la diferenciación con el carcinoma de células pequeñas pudiendo expresar el CK20 positivo cuando el TTF-1 es negativo (5,7,15).

Para completar el estadiaje, se recomienda el empleo de PET scan para la identificación de metástasis a distancia o macrometástasis ganglionar, con una sensibilidad de 90% y especificidad de 98%, variando la conducta terapéutica hasta en el 27% de los casos (2). La guía del National Comprehensive Cancer Network (NCCN) sugiere complementar con tomografías de cuello, tórax, abdomen y pelvis de acuerdo a la presencia de enfermedad ganglionar regional (9). Se recomienda también la biopsia de ganglio centinela (SLNB) para complementar el estadiaje en los paciente con enfermedad ganglionar clínicamente negativa; ya que un tercio de los pacientes tendrán compromiso microscópico. La supervivencia específica a 5 años con SLNB negativo varía de 86% a 64% con SLNB positivo (2,9). El caso que se presenta no tuvo biopsia de ganglio centinela, y tampoco se utilizó PET-scan dentro de su estadiaje inicial.

El cuadro metastásico de CCM, al debut o en el transcurso de la enfermedad, representa hasta la tercera parte de los casos, y se reporta un tiempo promedio de 24 meses para recurrencias (2), nuestro caso lo presentó antes. Los lugares más frecuentes son vísceras abdominales (51%), ganglios linfáticos (27%), y en menor frecuencia el pulmón (10%), hueso (10%) y cerebro (3-6%) (4,6,10). La evidencia en enfermedad recurrente y/o metastásica es escasa. Song et al, describe que el 40% de los pacientes con EC I a III al diagnóstico, presentará metástasis en el primer año, 73% a los 3 años y el 100% a los 5 años (4). El primer caso de compromiso intraabdominal fue reportado en 1984 por metástasis en colon; posteriormente, se describieron casos con metástasis a intestino delgado (11,12). Adicionalmente, se ha descrito un caso de metástasis generalizada al tracto gastrointestinal superior, evidenciada por autopsia (13). En el caso que presentamos, la presencia de lesiones intestinales secundarias se manifestó clínicamente debido a cuadro de obstrucción intestinal luego de 12 meses del tratamiento del primario.

En cuanto al tratamiento y seguimiento del carcinoma de células de Merkel, históricamente no se ha tenido un consenso global, y en 2009 NCCN publicó su guía de recomendaciones de manejo que varía según el estadio clínico (2,9). Según las recomendaciones los pacientes con enfermedad localizada recibirán tratamiento con escisión local amplia (con márgenes de 1-2 cm) con SLNB. En caso, la biopsia de ganglio centinela es negativa y el tumor es menor a 1 cm, y no presenta factores de riesgo (márgenes positivos o insuficientes, tumor mayor a 1 cm, invasión linfovascular presente, ubicación del tumor en la cabeza o el cuello, pacientes inmunocomprometidos), no se sugiere tratamiento adyuvante con radioterapia (RT) dado el bajo riesgo de 6% de recurrencia local (2). De lo contrario, luego de la resección quirúrgica, el paciente deberá recibir radioterapia (RT) adyuvante al sitio primario. En los casos con SNLB positivo o enfermedad metastásica se recomienda derivar al paciente a un centro especializado para discusión de los siguientes pasos del tratamiento quirúrgico o radioterapia con tratamiento sistémico (2,9).

Al ser el CCM una entidad rara, existe poca evidencia proveniente de estudios prospectivos, sobre el tratamiento médico no quirúrgico en enfermedad localmente avanzada o metastásica, sin embargo, los ensayos clínicos en fases iniciales sobre el uso de agentes sistémicos asociados a inmunoterapia, tanto en primera como en segunda línea de tratamiento en los casos de enfermedad localmente avanzada no tributaria de resección quirúrgica inicial o metastásica(son recientes (16). El uso de tres agentes: 2 inhibidores de PD-1 (Pembrolizumab y nivolumab) y 1 inhibidor PD-L1 (Avelumab), fueron aprobados por la Administración de Alimentos y medicamentos (FDA).

Nuestro caso clínico presentó factores de riesgo múltiples y no se le realizó biopsia de ganglio centinela y luego de 18 meses se confirmó la recurrencia sistémica en víscera intrabdominal, lo cual muestra la importancia de una adecuada estadificación al momento del diagnóstico.

CONCLUSIÓN:

El carcinoma de Células de Merkel es una neoplasia cutánea infrecuente, pero con capacidad de metástasis a vísceras abdominales, por lo que en presencia de dicho diagnóstico o antecedente de esta neoplasia se debe tener en cuenta como causa de obstrucción intestinal.

CONFLICTO DE INTERÉS:

Los autores declaran que no existen conflictos de interés respecto a la publicación del presente reporte de caso.

FUENTE DE FINANCIAMIENTO:

Esta investigación no ha sido financiada.

BIBLIOGRAFÍA.

1. Toker, C., Trabecular carcinoma of the skin. *Archives of Dermatology*, 1972;105: 107-110.
2. Xue Y, Thakuria M. Merkel Cell Carcinoma Review. *Hematol Oncol Clin North Am*. 2019;33(1):39-52
3. Cheung M, Lee H, Purkayastha S, Goldin R, Ziprin P. Ileocaecal recurrence of Merkel cell carcinoma of the skin: a case report. *J Med Case Rep*. 2010;4:43.
4. Song Y., Azari F.S., Tang R., et al. Patterns of metastasis in Merkel cell carcinoma. *Ann Surg Oncol*. 2021;28(1):519–529.
5. Hitchcock CL, et al. Neuroendocrine (Merkel cell) CA of skin: its natural history, diagnosis and treatment. *Ann Surg*. 1988;207:1–7.
6. Poulsen M: Merkel-cell carcinoma of the skin. *Lancet Oncol* 2004, 5(10):593-599.
7. Michael O, et al. Merkel Cell Carcinoma: A Report of Gastrointestinal Metastasis and Review of the Literature. *Arch Pathol Lab Med*. 2003;127:367–369.
8. Akhtar S, Oza KK, Wright J. Merkel cell carcinoma: report of 10 cases and review of the literature. *J Am Acad Dermatol*. 2000;43(5 pt 1):755–767.
9. Anita Engh N, Hoffmann KG, Fisher K, et al. NCCN guidelines for Merkel cell carcinoma. 2018. Available at: https://www.nccn.org/professionals/physician_gls/pdf/mcc.pdf.
10. Medina-Franco H, et al.,. Multimodality treatment of Merkel cell carcinoma: case series and literature review of 1024 cases. *Ann Surg Oncol* 2001, 8(3):204-208.
11. Geopfert, H., et al., Merkel cell carcinoma (endocrine carcinoma of the skin) of the head and neck. *Archives of Otolaryngology*, 1984;110:707-712.
12. Naunton Morgan el at. 1985, Small bowel metastases from a Merkel cell tumour. *The British Journal of Radiology*, 58, 1212-1213
13. Hizawa K, et al.,. An autopsy case of Merkel cell carcinoma presenting aggressive intra-abdominal metastasis and duodenal obstruction. *Nippon Shokakibyō Gakkai Zasshi* 2007, 104(9):1383-1386.

14. Wiedenmann B, Huttner WB. Synaptophysin and chromogranins/secretogranins—widespread constituents of distinct types of neuroendocrine vesicles and new tools for diagnosis. *Virchows Arch. [B]* 1989;58:95–121.
15. Jensen K, Kohler S, Rouse RV. Cytokeratin staining in Merkel cell carcinoma and immunohistochemical study of cytokeratins 5/6, 7, 17, 20. *Appl Immunohistochem Mol Morphol.* 2000;8:310–315.
16. Tanda ET, d'Amato AL, Rossi G, Croce E, Boutros A, Cecchi F, Spagnolo F and Queirolo P (2021) Merkel Cell Carcinoma: An Immunotherapy Fairy-Tale? *Front. Oncol.* 11:739006. doi: 10.3389/fonc.2021.739006
17. Amin MB, Edge S, Greene F, Byrd DR, Brookland RK, Washington MK, Gershenwald JE, Compton CC, Hess KR, et al. (Eds.). *AJCC Cancer Staging Manual* (8th edition). Springer International Publishing: American Joint Commission on Cancer; 2017.
18. Krump NA and You J (2021) From Merkel Cell Polyomavirus Infection to Merkel Cell Carcinoma Oncogenesis. *Front. Microbiol.* 12:739695. doi: 10.3389/fmicb.2021.739695